С. Я. Ивануса, П. Н. Зубарев, Б. В. Рисман, О. А. Литвинов

СОВРЕМЕННЫЕ ПРИНЦИПЫ ЛЕЧЕНИЯ ГНОЙНЫХ РАН

ВОЕННО-МЕДИЦИНСКАЯ АКАДЕМИЯ
КАФЕДРА ОБЩЕЙ ХИРУРГИИ

УДК 616-001.47-089
ББК 54.5
С56

Авторы

Ивануса Сергей Ярославович, д. м. н., профессор, начальник кафедры общей хирургии Военно-медицинской академии, Заслуженный Врач Российской Федерации

Петр Николаевич Зубарев, д. м. н., профессор кафедры общей хирургии Военно-медицинской академии, Заслуженный Врач Российской Федерации

Рисман Борис Вениаминович, д. м. н., доцент кафедры общей хирургии Военно-медицинской академии

Литвинов Олег Александрович, д. м. н., профессор кафедры общей хирургии Военно-медицинской академии, доцент

Рецензент

Бубнова Наталья Алексеевна, д. м. н., профессор кафедры общей хирургии Санкт-Петербургского Государственного Университета

Ивануса, С. Я., Зубарев, П. Н., Рисман, Б. В., Литвинов, О. А.

С56 Современные принципы лечения гнойных ран: Учебное пособие для слушателей факультета подготовки врачей и ординаторов по специальности «Хирургия» / С. Я. Ивануса, П. Н. Зубарев, Б. В. Рисман, О. А. Литвинов — СПб.: «Онли-Пресс», 2017. — 36 с., ил.

ISBN 978-5-906042-12-5

В пособии рассмотрены теоретические и прикладные аспекты наиболее спорной проблемы хирургии — местного лечения гнойных ран. Приведены как классические подходы общего и местного лечения гнойных ран, так и современные дополнительные методы физической санации ран. Предложен алгоритм применения раневых покрытий в зависимости от фазы раневого процесса.

Пособие предназначено для врачей-хирургов, врачей общей практики, студентов и слушателей медицинских вузов.

УДК 616-001.47-089
ББК 54.5

В оформлении обложки использована
гравюра из трактата немецкого военного хирурга Ханса фон Герсдорфа «Feldbuch der Wundarznei» (Полевая книга хирургии), Германия, изд. 1517

ISBN 978-5-906042-12-5
© С. Я. Ивануса, П. Н. Зубарев, Б. В. Рисман, О. А. Литвинов, 2017

Учебное издание

ИВАНУСА Сергей Ярославович, ЗУБАРЕВ Петр Николаевич, РИСМАН Борис Вениаминович, ЛИТВИНОВ Олег Александрович

СОВРЕМЕННЫЕ ПРИНЦИПЫ ЛЕЧЕНИЯ ГНОЙНЫХ РАН

Ответственная за выпуск *Л. В. Костецкая*
Технический редактор *Е. В. Шестакова*
Дизайн макета и обложки *В. Ю. Домогацкая*

Подписано в печать 07.08.17. Формат А5.
Бумага мелованная. Тираж 500 экз.

Отпечатано в типографии «Онли-Пресс»,
197110, г. Санкт-Петербург, ул. Малая Разночинная д. 9 лит. А
Заказ № 4248-17

СОДЕРЖАНИЕ

ВВЕДЕНИЕ. ОБЩИЕ ВОПРОСЫ РАНЕВОГО И ИНФЕКЦИОННОГО ПРОЦЕССА 4

ПРИНЦИПЫ ЛЕЧЕНИЯ ГНОЙНЫХ РАН 7

Основные принципы лечения гнойных ран 7

Оперативное лечение 7

Хирургическая обработка 8

ДРЕНИРОВАНИЕ ГНОЙНЫХ РАН 9

Пассивное дренирование 9

Активное дренирование 9

Аспирационное дренирование 9

Промывное дренирование 9

Аспирационно-промывное дренирование 9

МЕТОДЫ ДОПОЛНИТЕЛЬНОЙ ФИЗИКО-ХИМИЧЕСКОЙ САНАЦИИ РАН 10

Метод ультразвуковой кавитации 11

Метод лечения в управляемой абактериальной среде 12

Метод озонотерапии в лечении гнойных ран 13

Метод гидрохирургического лечения 14

Применение отрицательного давления для лечения гнойных ран 14

ЗАКРЫТИЕ ПОСЛЕОПЕРАЦИОННЫХ КОЖНЫХ ДЕФЕКТОВ 16

Пластика свободным расщепленным кожным лоскутом 16

Пластика местными тканями 16

Эспандерная дермотензия 18

Краевая дермотензия 18

Комбинированная техника 20

ВЫБОР ПРЕПАРАТОВ МЕСТНОГО ДЕЙСТВИЯ 20

Лечение ран в I фазе раневого процесса 20

Лечение ран во II фазе раневого процесса 23

Лечение ран в III фазе раневого процесса 24

АЛГОРИТМ ИСПОЛЬЗОВАНИЯ РАНЕВЫХ ПОКРЫТИЙ 25

ХАРАКТЕРИСТИКИ РАНЕВЫХ ПОКРЫТИЙ 26

МЕТОДЫ РАЗГРУЗКИ КОНЕЧНОСТЕЙ (ИММОБИЛИЗАЦИЯ) 28

ОСНОВНЫЕ ПРИНЦИПЫ ОБЩЕГО ЛЕЧЕНИЯ ХИРУРГИЧЕСКИХ ИНФЕКЦИЙ 31

Антимикробная терапия 31

Дезинтоксикационная терапия 33

Гемофильтрация 33

Гемодиализ 33

Трансфузионно-инфузионная терапия 33

Иммунокорригирующая терапия 34

Парентеральное и энтеральное питание 35

Список литературы 37

ВВЕДЕНИЕ
ОБЩИЕ ВОПРОСЫ РАНЕВОГО И ИНФЕКЦИОННОГО ПРОЦЕССА

Раневой процесс — сложный комплекс местных и общих биологических реакций тканей и систем организма, направленных на отграничение и отторжение некротизированных масс, борьбу с инфекцией, восстановление и замещение поврежденных структур.

Инфекционный процесс — это процесс внедрения и развития микроорганизмов в несвойственных для них местах обитания (ткани, внутренние полости и органы) с последующим развертыванием комплекса взаимодействий между макро- и микроорганизмами.

К хирургическим инфекциям относятся инфекционные процессы в организме человека, для лечения и профилактики которых необходимо выполнять хирургические пособия, а также любые инфекционные процессы, осложняющие хирургические заболевания, хирургические вмешательства и травмы.

Больные с хирургической инфекцией составляют 35÷45% больных хирургического профиля. Риск генерализации инфекции существует при любом, даже небольшом по размерам очаге. Развитие и прогрессирование инфекционного процесса в послеоперационном периоде способно не только свести к нулю результат выполненной операции, но и привести к летальному исходу. Летальность при развитии инфекционных осложнений в послеоперационном периоде достигает 25%. Лечение хирургических инфекционных заболеваний и послеоперационных инфекционных осложнений требует значительных трудовых и материальных затрат. Все это определяет актуальность проблемы хирургических инфекций, необходимость дальнейшего изучения их этиологии, патогенеза, разработки новых методов диагностики и лечения. Несмотря на успехи современной медицины в этом направлении, появление новых высокотехнологичных методов диагностики, высокоэффективных лекарственных препаратов, постоянное совершенствование оперативной техники, с каждым годом наблюдается увеличение количества таких больных.

Объединенная классификация инфекций кожи и мягких тканей представлена в нижеследующей таблице.

Таблица 1

Классификация хирургических инфекций кожи и мягких тканей (Российские Национальные рекомендации, 2009)

Характер инфекции	Классификация по степени тяжести	Уровень поражения	Заболевания	Коды МКБ-10
1. Первичные	1.1. Неосложненные инфекции	1-й уровень—кожа	▪ Фурункул и фурункулез ▪ Рожа	L02 A46
		2-й уровень—подкожная клетчатка	▪ Карбункул ▪ Гидраденит ▪ Неосложненные абсцессы ▪ Целлюлит ▪ Флегмона	L02 L73.2 L02 L08 L03
	1.2. Осложненные инфекции	2-й уровень — подкожная клетчатка	▪ Некротический целлюлит	M79
		3-й уровень – поверхностная фасция	▪ Некротический фасциит	M72.5
		4-й уровень—мышцы и глубокие фасциальные структуры	▪ Пиомиозит ▪ Мионекроз	M60 A48
2. Вторичные	1.2. Осложненные инфекции	1–4-й уровни поражения	▪ Укусы ▪ Послеоперационные раны ▪ Синдром диабетической стопы ▪ Трофические язвы ▪ Пролежни ▪ Ожоговые раны	W53-W59 T80-88 E10.5, E11.5 I83.0, I83.2 L89 T30

Причины увеличения частоты и тяжести гнойной инфекции в хирургии многообразны и включают в себя следующие факторы:

- увеличение объема оперативных вмешательств, в т. ч. — у больных с высоким риском развития осложнений;
- широкое использование методов инструментального обследования и лечения, сопровождающихся инфицированием больного (внутрисосудистые и мочевые катетеры, интубационные и трахеостомические трубки, эндоскопические манипуляции и прочее);
- наличие внутригоспитальных штаммов микроорганизмов, устойчивых к наиболее часто применяемым антибиотикам.

В развитии инфекционного процесса у хирургических больных различают периоды инкубации, разгара и реконвалесценции (выздоровления). Длительность инку-

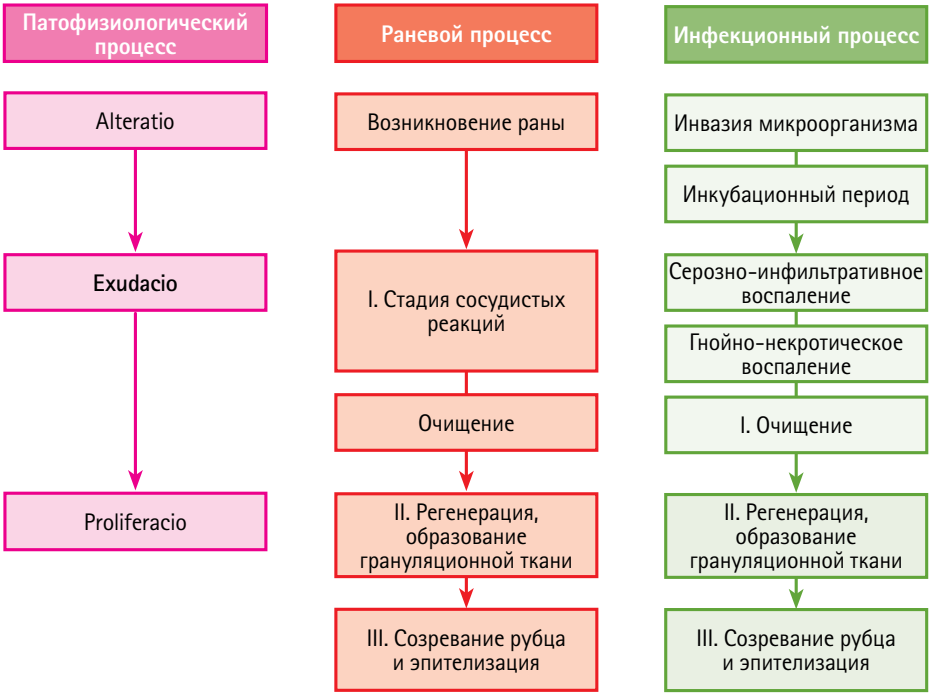

Рис. 1а. Схема взаимоотношения фаз воспаления, раневого и инфекционного процессов

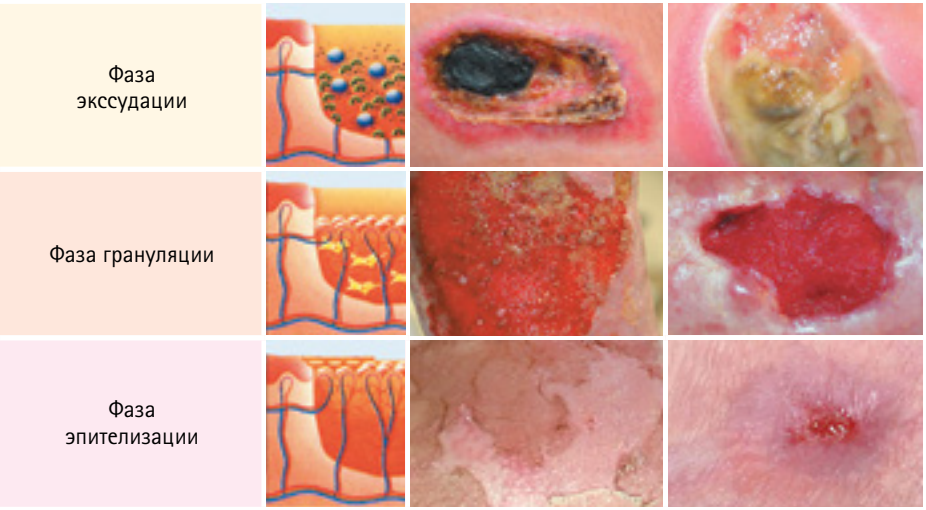

Рис. 1б. Основные фазы раневого процесса и их клинические эквиваленты

бационного периода определяется особенностями макро- и микроорганизмов, процессов их взаимодействия и может колебаться от нескольких часов до нескольких суток. Инфекционный процесс до развития гнойного (гнилостного) экссудата и некроза тканей находится в стадии серозно-воспалительной инфильтрации (инфильтративное воспаление). С появлением указанных субстратов начинается фаза нагноения (гнойно-некротического воспаления). Стадии реконвалесценции соответствует фаза заживления гнойного очага, или репарации. Содержание ее состоит в постепенном выполнении тканевого дефекта грануляционной тканью с дальнейшим формированием и созреванием рубца и эпителизацией. Комплекс биологических реакций организма в ответ на повреждение при раневом процессе можно рассматривать как три последовательные фазы. Классификация раневого процесса выделяет 3 основные фазы: первая — воспаления, разделенная на два периода (период сосудистых изменений и период очищения раны от погибших тканей), вторая — регенерации, образования и созревания грануляционной ткани; третья — образование и реорганизация рубца (М. И. Кузин, 1981).

Патофизиологи характеризуют воспаление как типовой патологический процесс — реакцию целостного организма на локально действующий повреждающий фактор — объединяющий 3 последовательных стадии: альтерацию, экссудацию и пролиферацию. Взаимоотношение фаз воспаления, раневого и инфекционного процессов представлено на рис. 1а и б.

ПРИНЦИПЫ ЛЕЧЕНИЯ ГНОЙНЫХ РАН

При лечении гнойных ран решаются две взаимосвязанные задачи — подавление микробного возбудителя инфекции и создание благоприятных условий для заживления раневого дефекта. Компонентами лечебной программы являются: хирургическая санация очага инфекции, антибактериальная терапия, дезинтоксикационная и трансфузионная терапия, нутритивная поддержка (рис. 2).

ОСНОВНЫЕ ПРИНЦИПЫ ЛЕЧЕНИЯ ГНОЙНЫХ РАН

1. Лечение проводится в соответствии с фазой воспаления
2. Приоритет отдается хирургическому вмешательству на очаге воспаления
3. Лечение должно быть комплексным, направленным на все звенья патогенеза хирургических инфекций

ОПЕРАТИВНОЕ ЛЕЧЕНИЕ

Принципами хирургической обработки гнойных ран являются:

- анатомичность и физиологичность доступа
- широкое рассечение мышечно-фасциальных футляров
- щадящее отношение к тканям
- создание единой раневой полости
- адекватный гемостаз на всех этапах операции

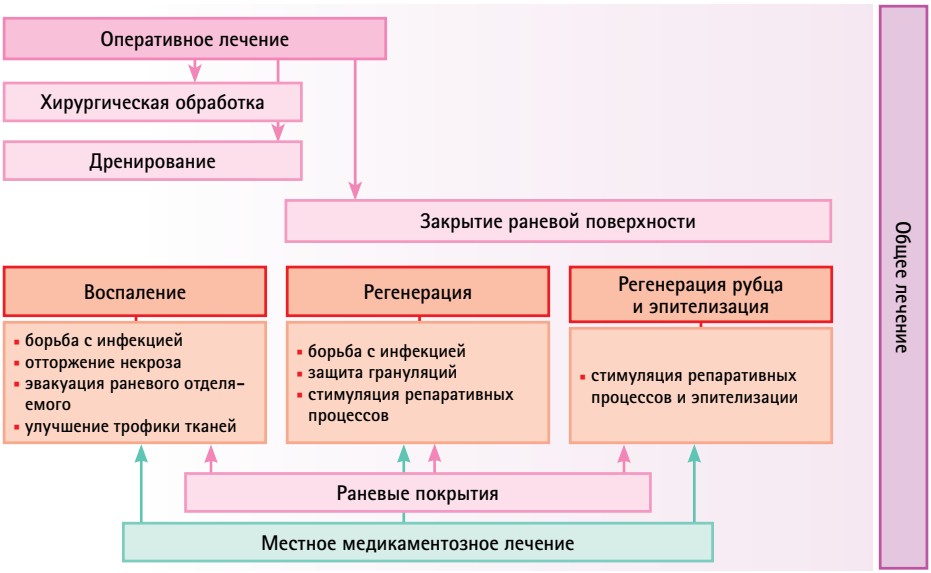

Рис. 2. Схема лечения гнойных ран и гнойно-воспалительных очагов

ХИРУРГИЧЕСКАЯ ОБРАБОТКА

Основная задача оперативного вмешательства состоит в наиболее полном очищении раны от некротического субстрата и гнойного экссудата, уменьшении микробной обсемененности тканей и диссеминации инфекционного агента, то есть необходимо выполнение вторичной хирургической обработки (ВХО) раны.

Показаниями к вторичной хирургической обработке служат:

— наличие в ране участков некротизированных или инфильтрированных гноем тканей;
— обнаружение недренированных раневых карманов и гнойных полостей;
— распространение инфекционно-воспалительного процесса за пределы ран в виде затеков, околораневой флегмоны, гнойных артритов, часто сопровождающихся регионарными лимфангоитом, лимфаденитом, тромбофлебитом и сепсисом;
— возникновение аррозивного кровотечения из раны.

Операцию вторичной хирургической обработки в большинстве случаев проводят под общим обезболиванием. Начинают с рассечения тканей, вскрытия гнойных полостей, раневых карманов и создания свободного доступа ко всем отделам раны. По ходу операции тщательно эвакуируют гнойный экссудат, иссекают нежизнеспособные ткани и обеспечивают беспрепятственный отток накапливающегося экссудата (дренирование раны).

ДРЕНИРОВАНИЕ ГНОЙНЫХ РАН

Дренирование раны обеспечивает эвакуацию раневого содержимого из раневой полости. В зависимости от характера раны, конфигурации раневого канала, количества экссудата возможно применение различных способов дренирования.

Пассивное дренирование применяется при дренировании подкожной клетчатки небольших по глубине гнойных ран. В этих случаях в рану вводятся резиновые выпускники, которые не дают слипаться краям кожной раны и обеспечивают ток раневого отделяемого в повязку под действием силы тяжести или за счет капиллярных свойств гигроскопичного перевязочного материала (рис. 3).

Активное дренирование подразумевает принудительное удаление содержимого из полости раны. Активное дренирование показано при глубоких обширных ранах со сложной конфигурацией раневого канала и наличием замкнутых карманов. К активным методам относятся следующие виды дренирования.

Аспирационное дренирование основано на введении в рану дренажных трубок и создании в раневой полости отрицательного давления (от – 80 до – 125 мм рт. ст). Отрицательное давление на периферическом конце дренажной трубки может быть создано посредством присоединения сжатой пластиковой груши или специального коллектора, которые, расправляясь, удаляют жидкость из раны. В качестве аспирационного устройства используют также водоструйный аспиратор, аппарат А. А. Боброва и другие специальные аспираторы. К одним из современных методов активного дренирования ран и полостей можно отнести пролонгированное использование отрицательного давления (VAC-терапия).

Промывное дренирование позволяет осуществить механическое удаление раневого содержимого вместе с током промывной жидкости. Может осуществляться посредством перфорированных трубчатых сквозных дренажей, проведенных через всю полость раны. При наличии глубоких полостей используется слепое дренирование при помощи двухпросветного трубчатого дренажа, один канал которого используется для введения жидкости, а второй — для удаления. Перфузатом может быть любой стерильный раствор, обладающий умеренной гипертоничностью и антимикробным действием, а также не оказывающий раздражающего действия на ткани.

Аспирационно-промывное дренирование объединяет в себе два вышеуказанных метода и обеспечивается постоянным или периодическим промыванием раны при постоянном отсасывании содержимого из ее полости.

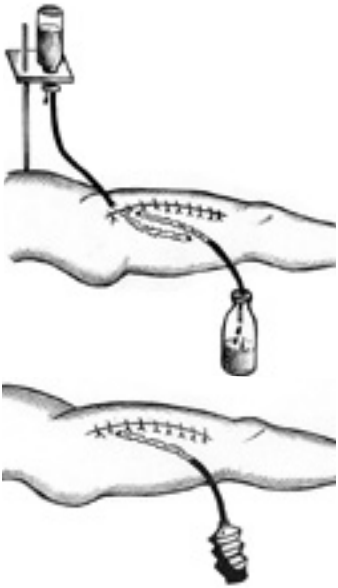

Рис. 3. Методы дренирования ран:
а) проточно-промывное,
б) аспирационное

МЕТОДЫ ДОПОЛНИТЕЛЬНОЙ ФИЗИКО-ХИМИЧЕСКОЙ САНАЦИИ РАН

Международные эксперты по лечению хронических ран (EWMA, 2009) высказывают мнение об отсутствии убедительных преимуществ каких-либо средств местного очищения раны различной этиологии над механической ее обработкой.

Хирургическую обработку часто дополняют физическими методами активного воздействия на рану, призванными улучшить результаты некрэктомии. Эти методы могут применяться в сочетании с хирургической обработкой и/или как самостоятельный метод послеоперационного ведения ран.

К **методам, повышающим эффективность хирургической обработки,** относятся следующие.

1) Методы, основанные на использовании **механических колебаний**:
   - обработка пульсирующей струей жидкости,
   - обработка низкочастотным ультразвуком.

2) Методы, основанные на **изменении внешнего давления воздушной среды**:
   - вакуумная обработка и вакуумная терапия,
   - управляемая абактериальная среда,
   - гипербарическая оксигенация.

3) Методы, основанные на **изменении температуры**:
   - криовоздействие.

4) Методы, основанные на использовании **электрического тока**:
   - постоянные токи низкого напряжения (электрофорез, электростимуляция),
   - модулированные токи (электростимуляция).

5) Методы, основанные на использовании **магнитного поля**:
   - низкочастотная магнитотерапия,
   - воздействие постоянного магнитного поля.

6) Использование **электромагнитных колебаний оптического диапазона**:
   - лазерное излучение:
     а) высокоэнергетическое,
     б) низкой интенсивности,
   - ультрафиолетовое излучение.

7) **Комбинированные методы воздействия**

- *Применение плазменных потоков.* Воздействие высокотемпературных потоков плазмы на раневую поверхность позволяет бескровно и точно дополнить санацию раны. Преимуществом метода, кроме этого, является асептичное и атравматичное рассечение тканей, что при хирургической инфекции имеет немаловажное значение.

- *Озонотерапия.* Местная озонотерапия в виде озонированных растворов с концентрацией озона 15 мкг/мл приводит к снижению микробной обсемененности гнойного очага, повышению чувствительности микрофлоры к антибактериальным

препаратам, стимулирует репаративные процессы в ране. Использование озонотерапии в местном лечении гнойно-некротических осложнений синдрома диабетической стопы стимулирует рост грануляционной ткани и пролонгирует эффект деконтаминации раневой поверхности.

- Использование оксида азота. Сочетанное применение хирургического лечения гнойно-некротических поражений мягких тканей и комплекса факторов физического воздействия (УЗ, озона и NO-терапии) способствует ускорению очищения раны от микрофлоры и некротических масс, ослаблению и исчезновению воспалительных проявлений и микроциркуляторных нарушений, активизации макрофагальной реакции и пролиферации фибробластов, росту грануляционной ткани и краевой эпителизации.

МЕТОД УЛЬТРАЗВУКОВОЙ КАВИТАЦИИ

Низкочастотный ультразвук механически разрушает девитализированные ткани, дезинтегрирует и инактивирует макромолекулы протеаз на поверхности гнойных ран, разрушает клетки микроорганизмов, улучшает микроциркуляцию посредством вибрации тканей в зоне воздействия. Рекомендуемая мощность ультразвука равна 60 мВт/см^2; в этом случае она не оказывает разрушающего действия на здоровые ткани, селективно удаляя только патологически измененные ткани.

В качестве акустических ирригационных жидкостей, через которые проходит ультразвуковая волна, чаще всего используется 0,5% раствор новокаина и 0,9% раствор хлорида натрия. Однако в последние время в качестве акустической среды используются антисептики Лавасепт, Пронтосан, Диоксидин, Мирамистин.

УЗК позволяет добиться не только очищения раны от некротических тканей и проводить ее «стерилизацию», но и осуществлять активный дренаж и удаление экссудата (рис. 4, 5). Таким образом, интраоперационная обработка раны ультразвуковой кавитацией является дополнительным и необходимым методом санации, направленной на ускорение перехода фазы воспаления в фазу созревания грануляционной ткани.

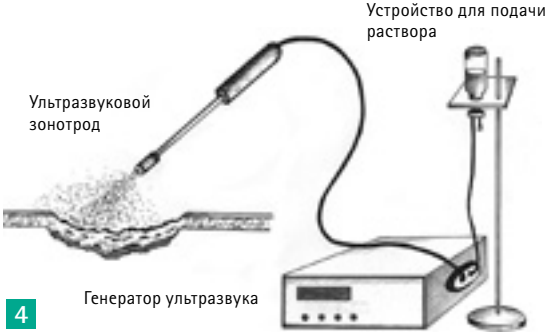

Рис. 4. Схема обработки раны с помощью ультразвуковой кавитации

Рис. 5. Флегмона подошвенной поверхности с некрозом кожи: хирургическая обработка, дополненная интраоперационной ультразвуковой кавитацией раны подошвенной поверхности

МЕТОД ЛЕЧЕНИЯ В УПРАВЛЯЕМОЙ АБАКТЕРИАЛЬНОЙ СРЕДЕ

При обширных гнойных ранах используется метод лечения в регулируемой воздушной среде (управляемая абактериальная среда). С этой целью пораженную область, наиболее часто — конечность, помещают в изолятор из прочного пластика, где за счет непрерывной подачи стерильного воздуха создается стерильная среда с регулируемыми температурой и скоростью воздушного потока (рис. 6). Лечение в абактериальной среде проводится без наложения повязки. В изоляторе поддерживают следующие параметры: температура 26–32 °С, избыточное давление 10-15 мм рт. ст., относительная влажность 50–65 %. Параметры могут изменяться в зависимости от характера течения раневого процесса.

Постоянное подсушивание открытой раневой поверхности ведет к образованию тонкого рыхлого струпа, к исчезновению отека, созреванию мелкозернистых грануляций, уменьшению микробной обсемененности раны. Ежедневно конечность извлекают из изолятора для ревизии раны, удаления струпа, а также для выполнения поэтапной некрэктомии. В результате за 4–8 дней можно добиться полного очищения раны и подготовить ее к закрытию швами с помощью пластических приемов. Если закрытие раны производят пластическим способом, лечение продолжают в изоляторе вплоть до полного приживления трансплантата (как правило, в течение 5–8 суток).

Довольно часто применение этого эффективного метода ограничено из-за локализации раны, препятствующей применению изолятора, и эффективно на конечностях. Условиям применения метода регулируемой воздушной среды в наибольшей степени отвечают обширные плоскостные раны, но принципиально возможно и одновременное дренирование раневых полостей.

По данным различных исследователей, результаты цитологических, гистологических и других исследований позволяют считать, что лечение ран в безмикробных условиях способствует значительной активизации репаративных процессов.

Рис. 6. а) Схема использования аппарата управляемой абактериальной среды, б) лечение раны в управляемой абактериальной среде

МЕТОД ОЗОНОТЕРАПИИ В ЛЕЧЕНИИ ГНОЙНЫХ РАН

После появления грануляционной ткани необходимо выполнять озонирование раневой поверхности с применением озонатора ОП1–М «Орион–СИ», Россия (рис.7). Аэрация пораженной конечности в пластиковом изоляторе проводится ежедневно озон-кислородной газовой смесью с концентрацией озона 40÷80 мкг/мл. В зависимости от развития раневого процесса можно использовать различные режимы озонирования, изменяя концентрацию и скорость подачи озона в воздушной смеси.

Во второй фазе раневого процесса используется воздушно-озоновая смесь с концентрацией озона 80 мкг/мл. При появлении грануляций в ране концентрацию озона в смеси уменьшают до 40 мкг/мл. Экспозиция всегда составляет 15 минут.

При изучении оксигенирующего действия озона с использованием транскутанного оксиметра ТСМ–4 (Radiometer, Дания) выявлено увеличение содержания кислорода вокруг раны при появлении грануляционной ткани в 2 раза, что свидетельствует об улучшении локальной микроциркуляции в зоне поражения. Возможность применения контейнеров разных размеров позволяет обрабатывать разные по площади и форме раны. Данный метод санации позволил сократить время заживления ран, а в некоторых случаях достичь заживления раны без пластической операции (рис. 8).

Озонотерапия является способом поддержания деконтаминации раны после ультразвуковой кавитации, а также стимуляции роста грануляционной ткани и эпителия.

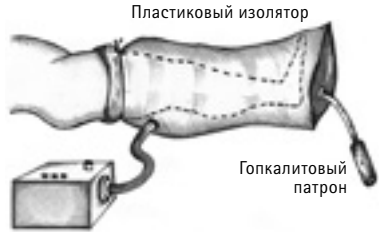

Рис. 7. а — схема озонотерапии, б — озонирование нижней конечности с помощью аппарата ОП1–М

Рис. 8. Рожа стопы и голени, некротическая форма: а — до хирургической обработки: множественные некрозы обеих стоп и голеней; б — после 3-х сеансов озонирования: достигнуто очищение ран, активная краевая эпителизация; в — сеанс озонирования; г — эпителизация раневой поверхности на 21 сутки лечения

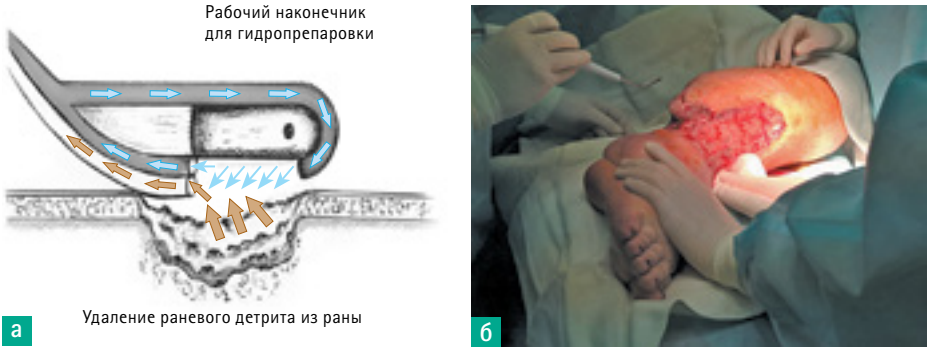

Рис. 9. а — схема обработки раны гидрохирургическим методом, б — обработка раны аппаратом Versajet

МЕТОД ГИДРОХИРУРГИЧЕСКОГО ЛЕЧЕНИЯ

В ряде случаев хирургическая обработка не может быть выполнена радикально и не всегда позволяет снизить микробную обсемененность ран. В 1980-е гг. доцентом М. В. Епифановым была разработана методика обработки гнойной раны пульсирующей струей жидкости с частотой 400–600 пульсаций в минуту. Отмечено снижение микробной обсемененности ран, повышение частоты заживления по типу первичного.

Представляет интерес применение системы Versajet TM, в которой используется струя физиологического раствора под высоким давлением для оптимальной хирургической обработки. Движение высокоскоростной струи происходит по касательной вдоль раны; тонкая, как лезвие, струя удаляет некротическую ткань, бактерии и детрит, сохраняя окружающие жизнеспособные ткани. Метод не имеет противопоказаний и может беспрепятственно сочетаться с другими — механическими и физическими воздействиями на рану (рис. 9).

Вариации настроек позволяют индивидуализировать лечение. Использование различных скоростей воздействия позволяет индивидуализировать глубину и травматичность удаляемых тканей.

ПРИМЕНЕНИЕ ОТРИЦАТЕЛЬНОГО ДАВЛЕНИЯ ДЛЯ ЛЕЧЕНИЯ ГНОЙНЫХ РАН

Одним из новых методов, используемых в лечении гнойных ран, является местное пролонгированное использование отрицательного давления. VAC-терапия (vacuum-assisted closure, NPWT — negative-pressure wound therapy) снижает интенсивность раневого отделяемого, способствуя поддержанию влажной среды в ране, необходимой для создания оптимальных условий заживления. В основе данной методики лежит применение специальных губчатых повязок и вакуумного генератора, что позволяет создать отрицательное давление в ране, следствием чего является удаление патологического экссудата, уменьшение бактериальной обсемененности раны и стимуляция роста грануляционной ткани и эпителия (рис. 10, 11).

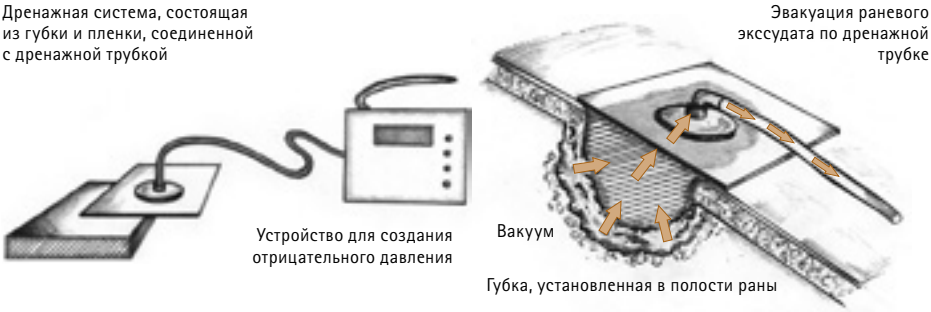

Рис. 10. Схема применения отрицательного давления для лечения гнойных ран

Вакуумное лечение проводят с помощью специального аппарата, создающего отрицательное давление как в постоянном, так и в переменном режимах. Рекомендуемое давление составляет 115–125 мм рт. ст.

Таким образом, лечение ран с помощью VAC-терапии является клинически эффективным методом лечения гнойных, в том числе, хронических ран. Местное пролонгированное воздействие отрицательным давлением в настоящее время является проработанной надежной технологией, позволяющей улучшить результаты лечения.

Рис. 11. а — гнойно-некротическая рана пяточной области правой стопы; б — наложен аппарат для лечения отрицательным давлением; в — вид раны после 3-кратного применения VAC-терапии; г — пластика раны перемещенным кожным лоскутом на сосудистой ножке

ЗАКРЫТИЕ ПОСЛЕОПЕРАЦИОННЫХ КОЖНЫХ ДЕФЕКТОВ

После купирования воспалительных процессов и появления в ране грануляционной ткани выполняют закрытие кожного дефекта методом наложения вторичных швов или одним из вариантов кожной пластики. В большинстве случаев оправданы попытки поэтапного закрытия раны, начиная с частичного ушивания сразу после обработки с последующим применением вторичных швов по мере полного очищения раны.

Необходимость выполнения кожно-пластических операций обычно бывает связана с длительным, иногда невозможным самостоятельным заживлением язвенных и раневых дефектов, а также наличием раневой поверхности площадью более 50 см^2.

Одной из причин изменения тактики лечения в пользу применения кожной пластики является развитие большого количества осложнений при самостоятельном заживлении ран, а также невозможность полноценного пользования стопой при наличии раневого дефекта. При длительном существовании дефекта многократно увеличивается вероятность реинфицирования. Сроки выполнения оперативного закрытия кожных дефектов у больных зависят от тяжести гнойно-некротических поражений, площади поражения и компенсации сопутствующей соматической патологией.

Показаниями для **пластики свободным расщепленным кожным лоскутом** являются: обширные посттравматические скальпированные раны, обширные раны после хирургического лечения анаэробной неклостридиальной флегмоны, осложненных форм рожи, синдрома длительного сдавления, трофических язв венозной этиологии, раны в зонах с минимальной функциональной активностью. Восстановление кожных дефектов методом свободной кожной аутодермопластики расщепленным лоскутом является оптимальным из-за отсутствия натяжения краев ран, вторичных «карманов» и образования подкожных гематом, хорошего функционального результата, а также быстрого заживления донорской зоны. Оперативное восстановление кожного покрова после операций проводится с использованием расщепленных перфорированных трансплантатов (рис. 12). Коэффициент перфорации составляет от 1:2 до 1:4 в зависимости от площади гранулирующей поверхности.

Результат операции считается удовлетворительным, когда достигается полное приживление трансплантата, неудовлетворительным — в случае расплавления трансплантата, требующего повторного закрытия дефекта. При площади приживления 100–91 % результат оценивается как полное приживление, при 90–51 % — как частичное приживление и менее 50 % — неприживление трансплантата. Недостатками метода являются: создание неполноценных кожных покровов над важными анатомическими образованиями, легкая ранимость кожных покровов, образование грубых рубцов, дефекты в области опорных поверхностей.

Пластика местными тканями относится к несвободной кожной пластике и применяется при наличии незначительного дефицита кожи (рис. 13). Закрытие возможно без значительного натяжения ее краев, а опасность ишемического некроза лоскута крайне мала. Преимущества метода состоят в том, что используются родственные

Рис. 12. а — рожа голени, некротическая форма; б — гранулирующая рана голени; в — свободная аутодермопластика расщепленным трансплантатом; г — результат лечения (42-е сутки)

Рис. 13. а — пролежень крестцовой области, б — разметка перемещаемого лоскута, в — выкраивание полнослойного лоскута с ягодичной области, г — результат пластики местными тканями (48 суток)

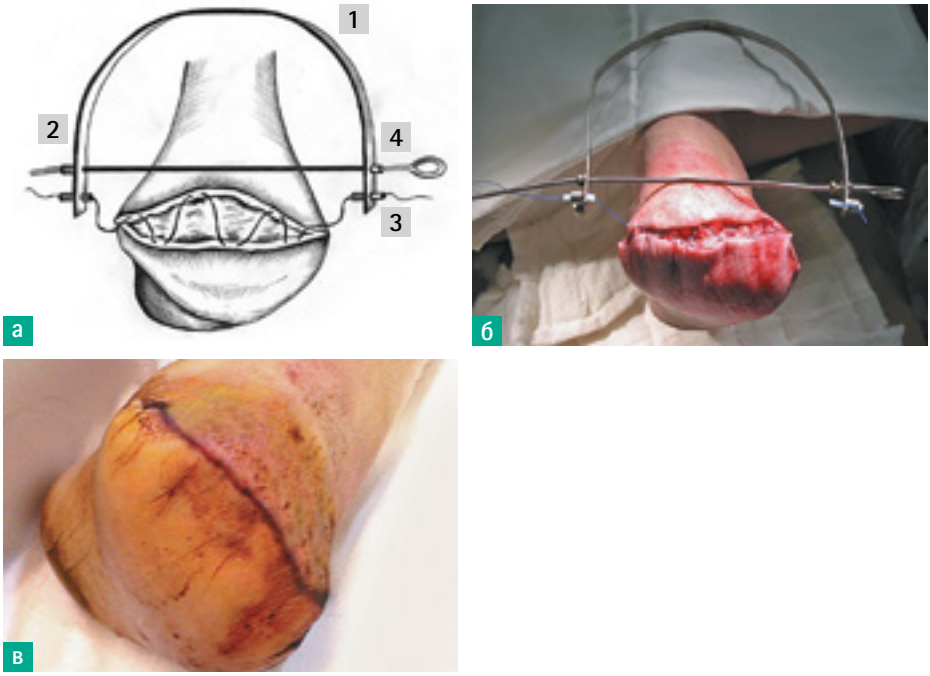

Рис. 14. а — схема устройства для наложения непрерывного шва на рану: 1 — гибкий каркас, 2 — подвижные бранши, 3 — фиксаторы концов шовной нити, 4 — стержень с резьбой; б — трансметатарсальная ампутация стопы; в — результат лечения (38-е сутки)

пораженному участку ткани. Противопоказаниями к применению метода являются обширные дефекты мягких тканей.

Одним из видов пластики, позволяющим «вырастить» дополнительную кожу на практически любой части тела, является **эспандерная дермотензия**. Полый силиконовый шар (эспандер) внедряется под кожу около восстанавливаемой области и постепенно заполняется физиологическим раствором, растягивая кожу. При этом кожа не просто растягивается, а растет, увеличивая свою площадь. Главное преимущество метода состоит в идентичности кожи донорского и реципиентного участка (цвет, структура, рост волос). Немаловажны также отсутствие рубцов в донорской зоне и возможность повторного использования донорской кожи. К недостаткам метода можно отнести ограниченность донорской зоны, невозможность использования при обширных поражениях, невозможность перемещения на отдельные участки тела, длительный срок растяжения тканей.

Краевая дермотензия при лечении ран больших размеров может быть достигнута при помощи специального устройства (рис. 14). Предложенный способ позволяет успешно лечить обширные раны путем раннего и постепенного сближения их краев до появления рубцовых изменений в мягких тканях, а постепенное натяжение

Рис. 15. а — некроз кожи пяточной области, флегмона задней поверхности голени; б — вскрытие флегмоны задней поверхности голени; в — комбинированная пластика дефекта кожи пяточной области и задней поверхности голени; г — результат лечения (49-е сутки)

мягких тканей в зоне раны, особенно кожи, предотвращает часто возникающие краевые некрозы в местах наложения узловых швов. Дозированное, управляемое закрытие раны создает благоприятные условия до полного ее закрытия, а также дает возможность проводить местные лечебные мероприятия, направленные на очищение раны от некротических тканей, профилактику и подавление инфекции. Способ может применяться для наложения первичных, первично-отсроченных, ранних и поздних вторичных швов при выполнении оперативных вмешательств. Данный способ применялся нами у пациентов с кожными дефектами культи стопы.

Нить с помощью хирургической иглы проводится через мягкие ткани с обеих сторон раны. По углам раны, в местах выхода концов нити, подводится каркасное устройство, к которому крепятся концы нити. При натяжении нити за счет удлинения каркаса с помощью винта происходит дозированное сближение краев раны.

При выявлении осложнения в области хирургического вмешательства в виде нагноения раны необходимо уменьшить натяжение нити в устройстве и выполнить ультразвуковую кавитацию из ограниченного доступа в ране, с проведением поэтапной хирургической обработки. В случае формирования некроза для более быстрого его отторжения проводится некрэктомия с применением ультразвуковой кавитации.

Комбинированная техника выполнения закрытия кожного дефекта используется при поражении нескольких анатомических областей, в том числе, стопы и голени (рис. 15).

Пластика ран несвободным кровоснабжаемым тканевым комплексом является методом выбора при закрытии обширных раневых дефектов, локализующихся в анатомически и функционально важных образованиях.

Пластика ран свободным кровоснабжаемым тканевым комплексом с применением микрососудистой техники показана при обширных и глубоких дефектах тканей в функционально активных образованиях, в особенности, конечностях. Противопоказаниями будет отсутствие встречных сосудов достаточного диаметра, перифокальное рубцевание в зоне наложения сосудистого анастомоза.

Таким образом, выбор метода кожной пластики зависит от общего состояния пациента, локализации, глубины, формы раневого дефекта, а также наличия или отсутствия признаков ишемии тканей. Выполнение кожной пластики, по сравнению с самостоятельным заживлением, позволяет резко сократить число отдаленных осложнений. Кожная пластика дает возможность в более короткие сроки восстановить опорную функцию конечности, что способствует скорейшей физической и социальной реабилитации пациента.

ВЫБОР ПРЕПАРАТОВ МЕСТНОГО ДЕЙСТВИЯ

Местное лечение гнойных ран проводится в зависимости от фазы раневого процесса.

ЛЕЧЕНИЕ РАН В I ФАЗЕ РАНЕВОГО ПРОЦЕССА

Задачами лечения в I фазе раневого процесса являются отторжение некроза, эвакуация раневого отделяемого, улучшение трофики тканей, борьба с инфекцией. Применяются средства, обладающие гидрофильными, некролитическими, а также антибактериальными свойствами.

Практически всеми этими качествами обладают мази, изготовленные на водорастворимой основе — Левосин, Левомеколь, Браунодин, 5% диоксидиновая мазь, 10% мазь мафенида ацетата и др. Полиэтиленгликолевая основа перечисленных мазей (фракция с молекулярной массой 1400) обеспечивает выраженный гидрофильный эффект продолжительностью до 20 час. При этом объем впитываемой жидкости превышает аналогичный эффект 10% раствора хлорида натрия в 10-20 раз. Благодаря такому уникальному свойству перевязку раненого, больного достаточно производить 1 раз в сутки. Применение водорастворимых мазей быстро купирует отечность поврежденных тканей, уменьшает раневую экссудацию, способствует отторжению омертвевших тканей, оказывает выраженное обезболивающее действие (за счет включения местного анестетика).

Из новых мазей заслуживает особого внимания отечественный препарат — Стрептолавен, в состав которого входит энзим микробного происхождения (стрептолизин),

антимикробный препарат мирамистин и сбалансированная по осмотическому действию основа, не вызывающая пересушивание тканей ран. Эта единственная мазь с некролитическим действием в настоящее время успешно применяется при лечении больных с синдромом диабетической стопы, обширными ожогами, трофическими язвами, пролежнями.

При наличии в ране грамотрицательных бактерий, в частности, синегнойной палочки, рекомендуется применять 10% мазь Браунодин, 10% мазь мафенида ацетата, 5% диоксидиновую мазь, мазь Диоксиколь, мазь Нитацид. Для лечения неспорогенной анаэробной инфекции в сочетании с аэробной целесообразно использовать 5% диоксидиновую мазь, а также мазь Диоксиколь. Сравнительная оценка антибактериальной активности водорастворимых мазей представлена в таблице 2.

При выборе антисептиков, используемых как с профилактической, так и с лечебной целью, предпочтение отдается препаратам с универсальным, широким или умеренным спектром действия, активным против смешанной микрофлоры, обладающим бактериоцидным или бактериостатическим действием.

Таблица 2

Сравнительная оценка антибактериальной активности водорастворимых мазей

Бактериальные культуры	Антибактериальная активность мазей				
	Левосин	Йодметриксилен	5% диоксидиновая мазь	10% мазь мафенида ацетата	10% мазь Браунодин
Стафилококки	++++	++	+++	++	++++
Стрептококки	++	+++	+++	++++	++++
Псевдомонады	++	++	+++	++++	+++
Протей вульгарный	+++	++	+++	++	+++
Кишечная палочка	+++	+++	++++	++	++++

В практике лечения ран достаточно широко используются новые комплексные соединения йода с поливинилпирролидоном, выпускаемые разными фирмами под названиями Повидон-йод, Браунодин раствор, Бетадин. Йодофоры обладают почти универсальным спектром активности:

- подавляют грамположительные бактерии, включая энтерококки и микобактерии;
- подавляют грамотрицательные бактерии, в том числе — псевдомонады, ацинетобактерии, клебсиеллы, протей;
- подавляют споры бактерий, грибы, вирусы, включая вирусы гепатита В и С, энтеро- и аденовирусы, а также анаэробные, спорообразующие и аспорогенные бактерии.

Все возбудители раневой инфекции не обладают к йодофорам ни естественной, ни приобретенной резистентностью. На активность комплекса с поливинилпирролидоном не влияет присутствие крови, гнойного отделяемого или некротических тканей.

В отдельных случаях, при неэффективности или непереносимости антибактериальных препаратов других фармакологических групп, для лечения больных с раневой инфекцией, вызванной полирезистентной флорой, синегнойной палочкой и возбудителями неклостридиальной анаэробной инфекции целесообразно назначать 0,5% раствор диоксидина. Этот препарат наиболее активен в отношении анаэробных бактерий Clostridium spp., Bacteroides spp., P. melaninogenicus, Peptococcus spp., Peptostreptococcus spp., а также аэробных грамотрицательных бактерий — Ps. aeruginosa, E. coli, Proteus spp., Klebsiella spp., Serratia spp. Диоксидин хорошо совместим с другими антимикробными препаратами.

В последние годы в комплексном лечении гнойных ран используется антисептик из класса поверхностно-активных веществ — Мирамистин. Препарат активно воздействует на грамположительные и грамотрицательные бактерии, грибы, вирусы, простейшие, аэробные и анаэробные, спорообразующие и неспорообразующие микроорганизмы.

Для лечения поверхностных, гнойных и гнойно-некротических ран различной этиологии в фазе воспаления с успехом применяются биологически активные дренирующие сорбенты, основным компонентом которых является Гелевин с антимикробным препаратом диоксидин, протеолитическими ферментами, местным анестетиком (анилокаин), что позволяет проводить целенаправленную терапию раневого процесса в зависимости от выраженности тех или иных симптомов.

В последние годы появилась возможность успешно лечить раны, используя новый комбинированный препарат Банеоцин, содержащий два высокоактивных бактерицидных компонента — бацитрацин (полипептидный антибиотик, ингибирующий синтез клеточной оболочки бактерий) и неомицин (аминогликозид, ингибирующий синтез белков), между которыми существует синергизм. Результаты многочисленных исследований свидетельствуют о высокой активности банеоцина в отношении грамотрицательной и грамположительной флоры, аэробов и анаэробов. Компоненты препарата проявляют синергизм в отношении высокорезистентных госпитальных штаммов Ps. aeruginosa, E. coli, S. aureus. Для препарата Банеоцин характерно свойство создавать высокие бактерицидные концентрации в гнойном очаге и не оказывать системного влияния.

Ускоренному очищению гнойных ран способствует местное применение *протеолитических ферментов* в нативном виде (трипсин, химотрипсин) либо в иммобилизированной форме (дальцекс-трипсин и др.). Несмотря на различия по своей природе и механизму воздействия, эти препараты обладают общими для них протеолитическими, противовоспалительными, антикоагуляционными, дегидратационными свойствами. Кроме того, под их влиянием повышается эффективность применяемых антибактериальных средств, повышается чувствительность микрофлоры к антибиотикам и, соответственно, понижается порог ее резистентности к препаратам. На выбор ферментного препарата оказывают влияние особенности гнойного воспаления в ране или очаге.

Так, например, при обширных некрозах, фибринозных наложениях показано применение протеаз животного происхождения (трипсин, химотрипсин), а при нали-

чии густого гноя — рибонуклеазы, дезоксирибонуклеазы. Достаточно эффективным препаратом из этой группы зарекомендовала себя мазь Ируксол.

Для размягчения сухого некроза путем его регидратации идеально подходит Аскина гель, который облегчает очищение раны от некротических масс, фибрина и других нежизнеспособных тканей.

Для достижения полного эффекта энзимотерапии необходимо соблюдение ряда условий. Прежде всего, требуется своевременно вскрыть очаг гнойно-инфекционного воспаления, эвакуировать гнойно-некротический субстрат, промыть полость и тщательно осушить ее марлевыми тампонами. После этого в рану вносят порошкообразный препарат, который равномерно распределяют по ее поверхности, либо концентрируют в местах, наиболее подверженных последующему некрозу и нагноению. Возможно рыхлое тампонирование марлевыми салфетками, смоченными в 0,5–2 % растворе ферментного препарата (30–150 мг); в дальнейшем необходимы перевязки 1–2 раза в сутки. Благоприятное действие ферментов местно проявляется в ускорении некролиза, противовоспалительном и противоболевом эффекте; подавляется жизнедеятельность микробов, сокращается число и токсические свойства патогенных штаммов, улучшаются условия для воздействия антибиотиков; оживляется механизм фагоцитоза, пролиферация тканей; в крови исчезает С-реактивный белок, нормализуется протеинограмма.

Из осложнений энзимотерапии встречаются аллергические реакции, воспалительное уплотнение тканей в зоне применения, случаи интоксикации на почве всасывания продуктов усиленного некролиза. Иногда больные испытывают быстро проходящее чувство жжения в ране. Уменьшению частоты и выраженности этих осложнений помогает тщательное соблюдение дозировок используемых препаратов, применение иммобилизованных форм. Энзимотерапия противопоказана при сохранении на поверхности раны мазей, а также на фоне общей аллергизации больного, при злокачественных опухолях и состояниях, угрожающих кровотечением (геморрагические диатезы, туберкулез легких, язвенная болезнь желудка, двенадцатиперстной кишки и т. п.).

Местное применение антибиотиков в растворе не обосновано по причине легкой инактивации, невозможности создать достаточные концентрации в тканях раны, учащения аллергических реакций, быстрой генерации резистентных штаммов.

ЛЕЧЕНИЕ РАН ВО II ФАЗЕ РАНЕВОГО ПРОЦЕССА

Задачами лечения во II фазе раневого процесса являются борьба с инфекцией, защита грануляций, стимуляция репаративных процессов.

При выявлении признаков регенераторного процесса на фоне отсутствия обильного гноетечения и остающихся не резко выраженных симптомов воспаления возможно лечение ран под повязками с использованием йодсодержащих растворов: 7,5 % Браунодин, 10 % Бетадин, 1 % Йодопирон. Для пациентов на стадии созревания грануляций можно использовать жидкие антисептики — 1 % раствор диоксидина, Пронтосан раствор и гель, обладающие возможностью инактивировать биопленки,

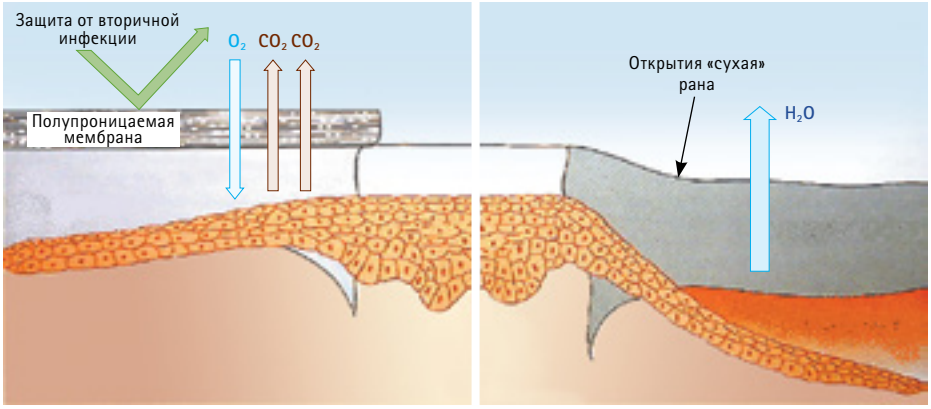

Рис. 16. Схема использования раневого покрытия. Winter (1962)

в сочетании с атравматическими повязками, а также мази на водорастворимой основе (Левомиколь, Левосин, диоксидиновая мазь, диоксиколевая мазь, мазь Браунодин). Во второй фазе раневого процесса показано использование препарата Банеоцин в виде мази. На этом этапе желательно проведение бактериологического контроля раневого отделяемого, так как проводимая антибиотикотерапия может утратить эффективность в связи с выработкой устойчивости микроорганизмов или присоединением другой, чаще микозной, флоры.

ЛЕЧЕНИЕ РАН В III ФАЗЕ РАНЕВОГО ПРОЦЕССА

Задачами лечения в III фазе раневого процесса являются стимуляция репаративных процессов и эпителизации. При появлении признаков перехода раневого процесса в третью фазу используются мази и гели с незначительной осмотической активностью (гель Пронтосан, Метилдиоксилин, Аргосульфан, Катацел А, Бактробан 2%, Фузимет, Стрептонитол), масла Милиацил, Виннилин. Появление в стационарах новой мази Фузимет (комбинация фузидина натрия с метилурацилом) позволяет успешно лечить больных с выявленными в ранах метициллинорезистентными S.aureus (MRSA). Для стимуляции роста эпителия можно использовать Куриозин, Актовегин гель и мазь, Солкосерил гель и мазь, мазь Биопин 20%, гель Регицин, препараты прополиса.

Такие препараты как ихтиоловая мазь, 10% серно-дегтярная эмульсия касторового масла (линимент бальзамический по Вишневскому), линкомициновая мазь, эритромициновая мазь, тетрациклиновая мазь, гентамициновая мазь, стрептоцидовая мазь, 5% линимент синтомицина еще 25-30 лет назад рассматривались как устаревшие, требующие замены ввиду их малой эффективности в хирургической практике вследствие недостаточной антимикробной активности, несоответствия их основы фазам раневого процесса. Однако подобные препараты могут быть использованы в качестве бюджетных раневых повязок.

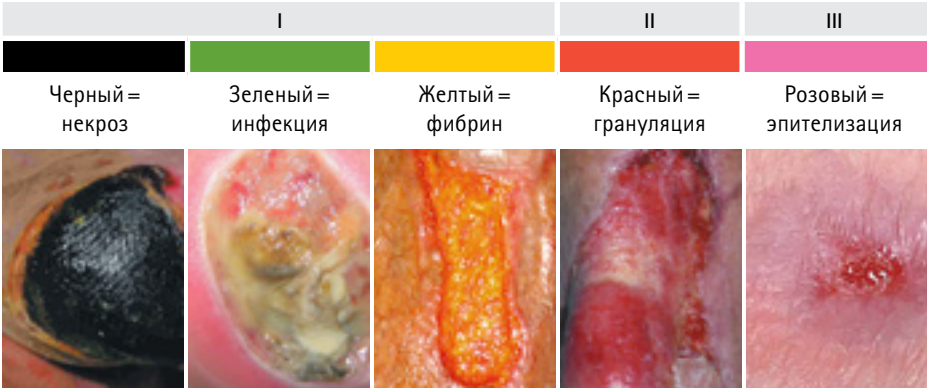

Рис. 17. Визуальная классификация стадий раневого процесса и соответствующие клинические примеры

Использование современных препаратов для местного лечения ран на всех этапах комплексного лечения позволяет сократить сроки системной антимикробной терапии, избежать развития побочных явлений, значительно уменьшить расходы на дорогостоящие антибактериальные препараты, избежать формирования резистентности микрофлоры к используемым системным антибиотикам.

АЛГОРИТМ ИСПОЛЬЗОВАНИЯ РАНЕВЫХ ПОКРЫТИЙ

Раневое покрытие — это текстильный материал для закрытия ран в виде пленки, губки, геля и их комбинации (рис. 16).

Критерии оптимальной повязки:

- удерживает влагу, т. к. заживление язвы возможно лишь в естественной для нее влажной среде;
- поглощает или не нарушает отток экссудата;
- создает бактериальный барьер, предотвращая тем самым вторичное инфицирование и уменьшая сроки применения антибиотиков;
- предохраняет от травматизации;
- обеспечивает термоизоляцию;
- удаляется легко и без травматизации (атравматичность);
- обеспечивает доступ кислорода к ране.

В клинической практике хорошо зарекомендовала себя классификация стадий раневого процесса, основанная на изменении цвета раны. Согласно этой классификации выделяют 5 типов ран (рис. 17).

На первых 3 стадиях (черный, зеленый и желтый) повязки меняются ежедневно. На последующих стадиях — каждые 2–3 суток. Однако частота перевязок определяется степенью промокания повязки и состоянием пациента.

ХАРАКТЕРИСТИКИ РАНЕВЫХ ПОКРЫТИЙ

Существует несколько групп повязок для лечения ран, имеющих определенные характеристики и качества и, соответственно, показания.

Альгинаты имеют большую впитывающую способность (элиминация бактерий и удаление фибрина), а также умеренный гемостатический эффект (например, Аскина Сорб, Сорбалгон).

Гидроколлоиды характеризуются умеренной впитывающей способностью с умеренным увлажнением сухих ран. Гидроколлоиды ускоряют процесс аутолиза (например, Аскина Гидро, Гидроколл, Аскина Биофилм). Противопоказаны при ишемии нижних конечностей.

Гидрогели по своим свойствам близки гидроколлоидам, однако сильнее увлажняют рану (рекомендуются Аскина гель, Гидросорб). Эти повязки также противопоказаны при ишемии.

Порошки имеют самую большую впитывающую способность и максимальное поглощение продуктов некроза.

Полиуретановые губчатые раневые покрытия обладают умеренной впитывающей способностью, зависящей от толщины повязки (Аскина Фоам, Пермафоам, Трансорбент).

Полупроницаемые пленки имеют поверхностный слой повязки, позволяющий выводить влагу и одновременно увлажнять сухие раны (Аскина Дерм, Тегадерм).

Особые типы повязок. *TenderWet*: перед применение повязка смачивается раствором Рингера. При нахождении на ране происходит смачивание ее раствором с поглощением раневого отделяемого, фибрина, бактерий. TenderWet 24 activ уже содержит раствор Рингера, а TenderWet 24 activ cavity имеет форму полоски для заполнения сложных раневых каналов и полостей.

Аскина Калгитроль имеет широкий антимикробный спектр действия за счет высвобождения ионов серебра, не требует вторичных абсорбирующих повязок и активна в течение 7 суток.

Аскина Карбосорб — удобная повязка с толстым впитывающим слоем из вискозы и слоем активированного угля для поглощения бактерий и связывания запаха.

Сетчатые повязки. Основное свойство — атравматическое покрытие раны и предохранение ее от высыхания. Поверх повязки необходимо накладывать впитывающий материал или губку. Сетчатые повязки могут включать лекарственные компоненты. Например, повязка *Branolind* содержит перуанский бальзам с умеренным антисептическим эффектом.

Адсорбирующие повязки. Для лечения обильно экссудирующих ран (трофические язвы при венозной и артериальной недостаточности, диабетическая стопа, пролежни, донорские участки при трансплантации кожи) предпочтительно воспользоваться раневой повязкой *Аскина Сорб*, состоящей из кальция альгината, гиалуроновой кислоты и карбоксиметилцеллюлозы (таблица 3).

Таблица 3

Рекомендуемый алгоритм по лечению ран перевязочными средствами

Виды ран	Степень экссудации	Рекомендуемые средства	Способ фиксации	Интервал между перевязками
Некротические (сухой струп) I фаза	💧	Аскина гель	Аскина Дерм, Аскина Софт, Аскина Софт Прозрачная	до 3 дней
Некротические (с нагноением) I фаза	💧💧	Браунодин, Пронтосан, Аскина Калгитроль, Аскина Сорб	Вторичная повязка	от 1 до 3 дней
Инфицированные I–II фаза	💧💧–💧💧💧	Браунодин, Пронтосан, Аскина Калгитроль, Аскина Карбосорб	Вторичная повязка	от 1 до 5 дней
Экссудирующие I–II фаза	💧💧💧	Пронтосан, Аскина Сорб	Вторичная повязка	от 1 до 3 дней
	💧💧	Пронтосан, Аскина Фоам, Аскина Фоам Кавити, Аскина Хил	Вторичная повязка	от 1 до 3 дней
Гранулирующие II фаза	💧💧💧	Пронтосан, Аскина Фоам, Аскина Фоам Кавити, Аскина Хил	Вторичная повязка	от 1 до 3 дней
	💧💧	Пронтосан, Аскина Фоам, Аскина Хил	Вторичная повязка	от 1 до 7 дней
		Аскина Трансорбент	Самофиксация	
Эпителизирующиеся III фаза	Без экссудата	Аскина Биофилм, Аскина Дерм, Аскина Софт, Аскина Софт Прозрачная	Самофиксация	до 7 дней
	💧	Аскина Гидро, Аскина Пад	Вторичная повязка	от 1 до 5 дней
		Аскина Трансорбент, Аскина Синсайт, Аскина Биофилм	Самофиксация	

Одним из перспективных и эффективных раневых покрытий, используемых для местного лечения, является «Коллост». Это стерильный биопластический коллагеновый материал с полностью сохраненной волокнистой структурой может использоваться как эффективное средство для местного лечения гнойно-некротических осложнений синдрома диабетической стопы, способствует росту грануляционной тка-

Рис. 18. Вид раны после хирургической обработки с ультразвуковой кавитацией раневой полости (9-е сутки); а — стрелкой обозначена расположенная на дне раны мембрана «Коллост»; б — вид раны Хороршна 18-е сутки. Умеренная краевая эпителизация раны

ни и стимулирует эпителизацию. Использование мембраны «Коллост» доказано и эффективно в гнойной остеологии за счет защиты костной ткани от вторичного инфицирования и ускорения процессов репарации. При использовании необходимо очистить рану от фибрина и некротических тканей. Перевязки можно выполнять через 5–7 дней с увлажнением повязки каждые 2–3 дня без ее смены. При необходимости производится фиксация материала узловыми швами.

Раневое покрытие мембрана «Коллост» является эффективным средством для местного лечения пациентов с осложненным течением синдрома диабетической стопы и может быть рекомендовано для использования во 2-ой и 3-й фазе раневого процесса. Наилучшие результаты получены у пациентов, у которых воспалительный процесс сочетался с вовлечением костной ткани (рис. 18).

Таким образом, научно обоснованный выбор раневых покрытий позволяет улучшить результаты лечения, существенно уменьшить сроки течения раневого процесса, улучшить качество жизни пациента и снизить затраты на его лечение.

МЕТОДЫ РАЗГРУЗКИ КОНЕЧНОСТИ (ИММОБИЛИЗАЦИЯ)

Иммобилизация — создание неподвижности конечности или другой части тела при повреждениях, воспалительных и других тяжелых болезненных процессах, требующих покоя для поврежденного (больного) органа.

Задачами иммобилизации являются уменьшение боли и отека в поврежденной области, профилактика распространения воспалительного процесса (при воспалительных заболеваниях конечностей).

Осуществляется иммобилизация как верхней, так и нижней конечностей. Однако, наиболее часто ограничивать движение необходимо при локализации воспалительного процесса на нижней конечности.

При анализе распределения плантарного давления у больных, подвергшихся различным ампутациям в пределах стопы, следует обратить внимание на то, что су-

Рис. 19. Индивидуальное разгрузочное приспособление Total Contact Cast

щественное влияние на образование язв и гнойно-некротических осложнений имеет объем и локализация удаленного сегмента стопы. Механическая нагрузка (вследствие деформации стопы, ношения тесной обуви и т. п.) часто является фактором, приводящим к образованию трофической язвы. Кроме того, если рана возникла по другой причине (например, в результате ожога), ходьба в большинстве случаев приводит к травматизации раны и делает заживление невозможным. Поэтому обязательное условие скорейшего заживления — полное устранение нагрузки на рану.

Применяемые методы разгрузки зависят от локализации раны:

— не на опорной поверхности (голень, тыл стопы) — разгрузочных приспособлений не требуется;

— на опорной поверхности (или на любой поверхности пальцев, которые всегда травмируются при ходьбе), в области суставов — хорошо себя зарекомендовала гипсовая иммобилизация или лонгета из полимерного материала «Целлокаст».

«Золотым стандартом» разгрузки конечности, широко применяемым за рубежом, является изготовление несъемной разгрузочной повязки из полимерных фиксирующих материалов (Total Contact Cast), позволяющей ходить, а также ежедневно обрабатывать раны через соответствующие отверстия. Разгрузка достигается за счет переноса значительной части веса пациента со стопы на мышцы голени. Несмотря на это, осложнения (повреждение кожи под повязкой) встречаются у 10 % пациентов. Аналогом этой технологии является изготовление ортеза по типу съемного «сапожка», выполняющего те же функции. Положительной стороной этих двух методов является сохранение трудоспособности, что очень важно у активно работающих пациентов. Кроме того, Total Contact Cast зарубежные авторы рекомендуют использовать у пациентов, не склонных соблюдать рекомендации по разгрузке конечности (рис. 19).

В ряде случаев (при нетяжелых поражениях) эффективными в лечении и последующей профилактике рецидивов оказываются ортопедические корректоры—при язве на верхушке пальца, связанной с клювовидной деформацией, которые можно изготовить на месте из специального силикона (рис. 20).

Рис. 20. Варианты разгрузки конечности: использование полубашмаков

При язвах обеих стоп разгрузку пораженных конечностей выполнить значительно труднее. Два разгрузочных «башмака» пациенту носить не удается. Один из вариантов разгрузки в этом случае — строгий постельный режим. Но такие рекомендации обычно выполняются пациентами с большим трудом. Поэтому постельный режим можно сочетать с ношением разгрузочных повязок на обеих стопах или перемещением на кресле-каталке (в стационаре).

Методы, которых следует избегать:

- применение костылей, трости (разгрузка часто оказывается неполной + повышается нагрузка на другую стопу);
- простое ограничение ходьбы («домашний режим»). При ранах на опорной поверхности (или между пальцами) этот метод не обеспечивает полноценную разгрузку, и рана либо не заживает, либо заживает слишком долго (2-3 месяца и более).

В заключение нам хотелось бы обратить внимание на **наиболее частые ошибки** в лечении пациентов с хроническими ранами.

1. Широкое, необоснованное применение **цитотоксичных антисептиков** проигрывает по эффективности современным антисептикам, уничтожает грануляции и эпителий, а также способствует увеличению зоны некроза (перекись водорода, перманганат калия, раствор бриллиантовой зелени, фуксин).

2. Применение **повязок с мазями на жировой основе** при лечении инфицированных ран и ран с обильным отделяемым приводят к нарушению оттока экссудата, увеличению вероятности распространения инфекции в глубину, активации анаэробов, особенно при сопутствующей ишемии.

Применение дополнительных физических методов санации гнойных ран является эффективным дополнением к имеющимся способам местного лечения ран у больных с гнойно-некротическими процессами, способствует селективной некрэктомии,

снижению обсемененности раны, сокращению фазы воспаления. Дифференцированное использование предложенного арсенала стимулирует рост грануляционной ткани и пролонгирует эффект деконтаминации раневой поверхности. Современные раневые покрытия позволяют увеличить эффективность комплексной терапии, улучшить качество жизни больных и снизить затраты на лечение. Сочетанное использование физических методов санации ран в зависимости от фазы раневого процесса позволяет уменьшить количество инвалидизирующих операций.

Таким образом, современные физические методы воздействия, а также дифференцированный подход использования современных раневых покрытий позволяют адекватно и эффективно бороться с гнойно-некротическим процессом у больных с различными хирургическими инфекциями.

ОСНОВНЫЕ ПРИНЦИПЫ ОБЩЕГО ЛЕЧЕНИЯ ХИРУРГИЧЕСКИХ ИНФЕКЦИЙ

Общее лечение хирургических инфекций включает антибактериальную, дезинтоксикационную, трансфузионно-инфузионную, иммунокорригирующую, стимулирующую и общеукрепляющую терапию.

АНТИМИКРОБНАЯ ТЕРАПИЯ

Важнейшая составная часть комплексного лечения больных с хирургической инфекцией. Значительно улучшая перспективы борьбы с инфекцией, она не может заменить собой радикальных приемов оперативного лечения, в первую очередь — хирургической обработки ран, вскрытия и дренирования гнойных очагов. Среди разнообразных антибактериальных средств центральное место принадлежит антибиотикам.

В связи с полиэтиологичностью современных видов хирургической инфекции, резистентностью многих штаммов часто приходится применять комбинацию антибактериальных средств. К показаниям для проведения комбинированной химиотерапии относятся:

— эмпирическое лечение хирургических инфекционных осложнений и заболеваний неизвестной этиологии;

— смешанный характер хирургической инфекции с участием различных микробных групп;

— тяжелые гнойно-септические осложнения и заболевания с генерализацией и инвазией инфекционного процесса (аденофлегмона, перитонит, сепсис).

Необходимо избрать путь введения антибиотика, создающий максимально возможную концентрацию его в тканях, подверженных инфекционному процессу. Предпочтение отдается регионарному введению (внутриартериально, внутривенно под жгутом, эндолимфатически), используются также внутривенное и внутримышечное введения. Пероральное применение антибиотиков в гнойной хирургии, как правило, неэффективно.

В преодолении антибиотикорезистентности возбудителей хирургической инфекции важнейшим принципом является назначение антибиотиков по строгим показаниям. Целенаправленное применение химиопрепарата узкого спектра действия более

предпочтительно, чем обладающего широким спектром (при условии одинаковой их эффективности в отношении выделенного возбудителя). Местное применение антибиотиков, особенно способствующее генерации устойчивых штаммов, следует сводить к минимуму, продиктованному строгими показаниями. Рекомендуется временное прекращение (на 6—12 мес.) профилактического использования того или иного антибиотика с одновременным значительным ограничением его применения для лечебных целей. За это время происходит многократное снижение процента возбудителей, устойчивых к данному препарату (таблица 4).

Таблица 4

Тактика эмпирической антибактериальной терапии у больных с гнойными ранами

Степень тяжести	Дополнительные характеристики	Режимы антибактериальной терапии
Легкая степень	Амбулаторные пациенты	▪ Цефалексин (внутрь, 0,5 г 4 раза в сутки) ▪ Цефуроксим аксетил (внутрь, 0,5 г 2 раза в сутки) ▪ Амоксициллин/клавуланат (внутрь, 0,625 г 3 раза в сутки или 1 г 2 раза в сутки) ▪ Клиндамицин (внутрь, 0,3 г 4 раза в сутки) **При выделении MRSA:** ▪ Линезолид (внутрь 0,6 г 2 раза в сутки) или Ко-тримоксазол (внутрь, 0,96 г 2 раза в сутки)
	Госпитализированные пациенты	▪ Цефазолин (в/в, 2 г 3 раза в сутки) ▪ Цефуроксим (в/в, 1,5 г 3 раза в сутки) ▪ Амоксициллин/Клавуланат (в/в, 1,2 г 3–4 раза в сутки) ▪ Ампициллин/Сульбактам (в/в, 3 г 4 раза в сутки) ▪ Клиндамицин (в/в, 0,3–0,6 г 3–4 раза в сутки)
Умеренная степень: лечение в стационаре	Пациенты, не получавшие амбулаторно антибиотики	▪ Амоксициллин/Клавуланат (в/в, 1,2 г 3–4 раза в сутки) ▪ Ампициллин/Сульбактам (в/в, 3 г 4 раза в сутки) ▪ Клиндамицин (в/в, 0,3–0,6 г 3–4 раза в сутки) + Цефуроксим (в/в, 1,5 г 3 раза в сутки), или Цефтриаксон (в/в, 2 г 1–2 раза в сутки), или Цефотаксим (в/в, 2 г 3–4 раза в сутки)
	Пациенты, получавшие антибиотики	▪ Левофлоксацин (в/в, 0,75-1 г 1 раз в сутки) ± Метронидазол (в/в, 0,5 г 3 раза в сутки) ▪ Моксифлоксацин (в/в, 0,4 г 1 раз в сутки) ▪ Офлоксацин (в/в, 0,4 г 2 раза в сутки) + Клиндамицин (в/в, 0,6 г 3–4 раза в сутки) ▪ Пиперациллин/Тазобактам (в/в, 4,5 г 3–4 раза в сутки) ▪ Эртапенем (в/в, 1 г 1 раз в сутки) **При риске MRSA:** + Линезолид (в/в или внутрь, 0,6 г 2 раза в сутки) или Ко-тримоксазол (в/в или внутрь, 0,96 г 2 раза в сутки) к любому режиму терапии или Тигециклин (в/в, однократно 100 мг, затем 50 мг 2 раза в сутки) — монотерапия
	+ остеомиелит	▪ Фторхинолон (Ципрофлоксацин, или Офлоксацин, или Левофлоксацин) ± Клиндамицин (в/в, 0,6 г 4 раза в сутки) ± Рифампицин (в/в или внутрь, 0,3 г 2 раза в сутки) ▪ Линезолид (в/в или внутрь, 0,6 г 2 раза в сутки) ± Фторхинолон

Таблица 4 (продолжение)

Тактика эмпирической антибактериальной терапии у больных с гнойными ранами

Степень тяжести	Дополнительные характеристики	Режимы антибактериальной терапии
Тяжелая степень: сепсис	Без ПОН	▪ Левофлоксацин (в/в, 0,75–1 г 1 раз в сутки) или Ципрофлоксацин (в/в, 0,4 г 2–3 раза в сутки) + Метронидазол (в/в, 0,5 г 3 раза в сутки) ▪ Пиперациллин/Тазобактам (в/в, 4,5 г 3–4 раза в сутки) ▪ Цефоперазон/Сульбактам (в/в, 4 г 2–3 раза в сутки) ▪ Эртапенем (в/в, 1 г 1 раз в сутки) ▪ Имипенем (в/в, 1 г 3–4 раза в сутки) ▪ Меропенем (в/в, 1 г 3–4 раза в сутки) **При риске MRSA:** + Линезолид или Ванкомицин к любому режиму терапии
	С ПОН/ септическим шоком	Имипенем (в/в, 1 г 3–4 раза в сутки) или Меропенем (в/в, 1 г 3–4 раза в сутки) + Линезолид (в/в, 0,6 г 2 раза в сутки) или Ванкомицин (в/в, 15 мг/кг 2 раза в сутки)

ДЕЗИНТОКСИКАЦИОННАЯ ТЕРАПИЯ

направлена на снижение всасывания токсинов из очага поражения, разведение, связывание и выведение токсинов из кровеносного русла. В клинической практике применяются методы форсированного диуреза, плазмообмена, экстракорпоральной детоксикации (гемо-, плазмо-, лимфосорбция), перитонеальный диализ, гемодиализ.

ГЕМОФИЛЬТРАЦИЯ

предназначена для удаления продуктов метаболизма путем конвекционного транспорта веществ, растворенных в плазме крови, через высокопористую мембрану за счет создания трансмембранного давления. Противопоказанием к проведению плазмафереза являются выраженное угнетение сердечной деятельности с некорригируемой артериальной гипотонией, различные проявления геморрагического синдрома (желудочно-кишечное кровотечение и др.).

ГЕМОДИАЛИЗ

показан при развитии почечной недостаточности для временного замещения функции почек с целью поддержания баланса жидкости и электролитов.

ТРАНСФУЗИОННО-ИНФУЗИОННАЯ ТЕРАПИЯ

Трансфузионно-инфузионная терапия проводится с целью устранения расстройств кислотно-основного состояния, электролитного и белкового обмена, нормализации анаболических процессов, восполнения энергетических затрат организма. Показаниями к ней являются тяжелые раневые инфекции, послеоперационные осложнения и гнойные заболевания (например, эмпиема плевры, перитонит, острый остеомиелит, злокачественный карбункул, флегмоны клетчаточных пространств и др.), генерализованные формы инфекции, сопровождающиеся выраженной эндогенной интоксикацией. Инфузионная терапия нередко требуется и при более легких формах инфекции, развивающихся у больных с сопутствующими заболеваниями (сахарный диабет, заболевания сосудов и др.).

Для устранения гиповолемии, обусловленной превалирующим дефицитом глобулярного объема, при средней и тяжелой степени анемии, являющейся следствием тяжелой интоксикации, показаны трансфузии эритроцитной массы. Одновременно показано назначение стимуляторов кроветворения.

Развившаяся гипопротеинемия служит показанием к переливаниям альбумина. При выраженной диспротеинемии, истощении резерва тканевых белков (хронические гнойные процессы — остеомиелит, хронический абсцесс легкого; генерализованные формы острой инфекции) для восполнения белкового дефицита необходимы растворы аминокислот (Аминоплазмаль). Следует заметить, что гемотрансфузии, переливания плазмозаменителей, помимо прочих свойств, обладают дезинтоксикационным действием, а восстановление содержания и качественного состава белков плазмы очень важно для нормализации противоинфекционной защиты организма.

При ограниченном гнойном процессе нарушения водно-электролитного баланса и кислотно-основного состояния обычно незначительны и быстро исчезают после хирургической санации очага воспаления. При тяжелом гнойном процессе необходима целенаправленная коррекция этих нарушений путем инфузий растворов глюкозы, электролитов, бикарбоната натрия, коллоидных плазмозаменителей. Нарушения электролитного баланса наиболее выражены в стадии гнойно-некротического воспаления. Объем и содержание инфузионной терапии рассчитываются индивидуально на основании данных лабораторных исследований с учетом суточных потребностей в электролитах, жидкости.

Требования к трансфузионно-инфузионной терапии значительно возрастают при невозможности питания больного естественным путем. При тяжелых формах инфекции необходимо введение не менее 3000 ккал в сутки. Калорийность при парентеральном способе питания обеспечивается в основном растворами глюкозы и жировых эмульсий (Липофундин, Липоплюс), а пластические потребности организма — растворами кристаллических аминокислот. Примерный состав инфузионных сред может быть следующим: растворы аминокислот — 1000 мл, жировые эмульсии — 500 мл, 20% раствор глюкозы — 2000 мл.

ИММУНОКОРРИГИРУЮЩАЯ ТЕРАПИЯ

Иммунокорригирующая терапия является важным звеном современного комплексного лечения хирургической инфекции. Развитие нарушений иммунитета при тяжелом течении гнойной хирургической инфекции связано с обширными инфицированными ранами с высокой бактериальной инвазией. Интенсивное потребление факторов клеточного и гуморального иммунитета приводит к развитию вторичного иммунодефицита. С целью коррекции этого временного дефицита применяют иммуномодуляторы. Наиболее широко используют интерфероны, левамизол, препараты вилочковой железы. Тем не менее, при длительном введении и больших дозах эти препараты подавляют выработку собственных иммунных клеток. В последнее время все большее внимание уделяют созданным методом генной инженерии цитокинам, в частности, интерлейкинам, имеющим широкие показания к применению при имму-

нодефицитных состояниях. Созданы и используются в лечении человеческие рекомбинантные интерлейкин-1b и интерлейкин-2.

Активную иммунизацию анатоксинами и вакцинами используют с профилактической целью, дабы подготовить больного к борьбе с инфекцией собственными силами. Это достигается введением неспецифического гамма-глобулина, белковых препаратов, гипериммунной антистафилококковой плазмы, антистафилококкового гамма-глобулина, стафилококкового анатоксина, специфической антитоксической сыворотки и др. До санации гнойного очага и в фазе напряжения предпочтительна пассивная иммунотерапия с последующим переходом на активную иммунизацию. При проведении иммунокорригирующей терапии необходимо устранять не только дефицит факторов иммунного ответа, но и предупреждать или устранять опасность их чрезмерной стимуляции и развития гиперергических реакций, что возможно лишь в условиях постоянного и квалифицированного лабораторного контроля.

Исследования, посвященные изучению эффективности внутривенного поликлонального иммуноглобулина Пентаглобин, доказали повышение выживаемости больных с тяжелым сепсисом и септическим шоком. Наиболее выраженный эффект иммуноглобулина достигается при введении дозы препарата более 1 г/кг массы тела, длительности терапии не менее 2-х суток.

Таким образом, применение внутривенного поликлонального иммуноглобулина может быть рекомендовано больным с осложненными инфекциями кожи и мягких тканей и явлениями тяжелого сепсиса и септического шока.

ПАРЕНТЕРАЛЬНОЕ И ЭНТЕРАЛЬНОЕ ПИТАНИЕ

Недооценка длительных и высоких белково-энергетических потерь — одна из основных причин неудовлетворительных результатов лечения больных с тяжелым течением гнойной инфекции.

Большая потеря мышечной массы приводит к необратимым дистрофическим изменениям внутренних органов и нарушению всех видов обмена веществ. Метаболические потери у больных с тяжелыми формами хирургической инфекции возрастают в среднем на 50%, а суммарные суточные белково-энергетические потери больных достигают 2,5 г/кг белка и 40–50 ккал/кг массы тела. Проблема адекватного восполнения потерь азота и белка при тяжелом течении хирургической инфекции становится одним из основных компонентов интенсивной терапии.

Энергетические потери восполняют концентрированными (до 20–40%) растворами глюкозы с соответствующей дозировкой инсулина (4 г глюкозы — 1 ед. инсулина). Второй источник энергии при парентеральном питании—жировые эмульсии (Липофундин, Липоплюс и др.). Варианты лечебного питания—парентеральное (внутривенное), энтеральное (зондовое), комбинированное. Вариант питания зависит от функционального состояния желудочно-кишечного тракта. Энтеральное питание—дозированное введение специализированных смесей (Нутрикомп, Нутрикомп Энергия Файбер, Нутрикомп иммунный и др.) через назогастральный зонд в желудок или тонкую кишку. Больным сепсисом в течение первых 7–10 дней показано проведение

комбинированного питания с восполнением 50 % потерь энтерально и 50 % — парентерально, так как в полном объеме (2500–3000 ккал) только парентерально или энтерально восполнить метаболические потери невозможно. Энтеральное питание проводится при достаточной (по клинико-лабораторным данным) функции ЖКТ через назогастральный зонд. Критерии эффективности лечебного питания: положительный азотистый баланс, положительная динамика массы тела, уровня общего белка и альбумина плазмы крови.

Таким образом, этиопатогенетическое многообразие гнойных ран требует знания и применения всего спектра средств, способствующих ускорению течения раневого процесса, а также улучшению качества жизни пациентов.

СПИСОК ЛИТЕРАТУРЫ

1. *Белигоцкий И. И.* Применение озона для лечения гнойных ран / И. И. Белигоцкий, М. И. Спиридонов, А. И. Сероштанов // Клинич. хирургия.—2004.—№ 5.– С. 52–55
2. *Блатун Л. А.* Местное медикаментозное лечение ран. Проблемы и новые возможности их решения / Л. А. Блатун // Хирургия. — 2007. — №1. — С. 23–28
3. *Брискин Б. С.* Ультразвуковая кавитация в лечении гнойно-некротических осложнений синдрома диабетической стопы / Б.С. Брискин, М. В. Полянский, А. В. Прошин, В. Н. Храмилин // Инфекции в хирургии.—2007.—Т.5, №3.—С.33–39
4. Гнойная хирургия: атлас / С. В. Горюнов, Д. В. Ромашов, И. А. Бутивщенко.—М.: Бином, 2004.—556 с.
5. *Зубарев П. Н., Ивануса С. Я., Рисман Б. В.* Лечение гнойно-некротических осложнений синдрома диабетической стопы. Учебное пособие.—СПб.—2015.—36 с.
6. *Рисман Б. В.* Роль ультразвуковой кавитации в подавлении бактериальных биопленок у пациентов с гнойно-некротическими осложнениями синдрома диабетической стопы / Б. В. Рисман, О. В. Рыбальченко, И. В. Чмырев // Вестн. Рос. воен.-мед. акад. — 2011. — №2 (34).— С. 18–22
7. *Токмакова А. Ю.* Принципы местного лечения трофических язв стоп у больных сахарным диабетом / А. Ю. Токмакова // Сахарный диабет. –2001.–№2.— С.40–48
8. Хирургические инфекции кожи и мягких тканей. Национальные рекомендации. 2009
9. Хирургические инфекции. Под ред. И. А. Ерюхина, Б. Р. Гельфанда, С. А. Шляпникова. 2006. С. 735
10. *Храмилин В. Н.* Метод ультразвуковой кавитации в комплексной терапии хронических ран нижних конечностей у больных сахарным диабетом / В. Н. Храмилин // Вестн. Рос. гос. мед. ун-та.—2004.—№6.—С.32–37
11. *Доронина Л. П., Митиш В. А., Галстян Г. Р.* Использование гидрохирургической системы Versajet у больных с синдромом диабетической стопы // Сахарный диабет. — 2010.— №3.— С. 126
12. *Перегудов И. Г., Зубарев П. Н., Юсупов Ю. Н., Терентьева Т. А., Епифанов М. В., Аминов В. С.* Применение пульсирующей струи жидкости в лечении гнойных ран // Вестн. хирургии.— 1989.— Т. 142, №5.— С.58–60

ПРОДУКЦИЯ ДЛЯ УХОДА ЗА РАНАМИ

ОБЩИЕ ПОКАЗАНИЯ ДЛЯ ЛЕЧЕБНЫХ ПОВЯЗОК АСКИНА

Лечение длительно незаживающих ран: трофических язв при венозной и артериальной недостаточности, язв при диабетической стопе, термических и химических ожогов, донорских мест, пролежней

АСКИНА



Аскина Калгитроль Аг

- Антибактериальная повязка с альгинатом серебра для лечения умеренно экссудирующих инфицированных ран
- Пролонгированное высвобождение ионов серебра из альгинатной матрицы. Широкий антимикробный спектр действия. Может находиться на ране до 5 дней

Аскина Сорб

- Стерильная нетканая повязка из волокон кальция альгината для лечения обильно экссудирующих ран
- При применении преобразуется в гель, который не теряет своей формы и связывает находящиеся в ране бактерии. Может находиться на ране до 2 дней

Аскина Фоам, Трансорбент Бордер/Сакрум

- Универсальные полиуретановые губчатые повязки для лечения умеренно экссудирующих ран, трофических язв, пролежней
- Совместимы со всеми видами антибактериальных препаратов для лечения ран. Могут находиться на ране до 5 дней

Аскина Сакрум предназначена для лечения пролежней, предотвращает затекание в рану биологических выделений

Аскина Биофилм и Аскина Гидро

- Стерильные гидроколлоидные повязки для лечения слабоэкссудирующих ран в стадии грануляции и эпителизации. Усиливает макрофагальную активность в ране. Подходит для длительного применения

Аскина Софт и Софт прозрачная

- Стерильные послеоперационные повязки из нетканого полупроницаемого материала с абсорбирующей подушечкой

Аскина Софт прозрачная позволяет принимать гигиенический душ

Аскина Дерм

- Стерильная прозрачная полиуретановая клеющаяся пленка для фиксации любых повязок и лечебных средств. Обеспечивает отличную визулизацию раны, позволяет принимать гигиенический душ.

СТЕПЕНЬ ЭКССУДАЦИИ РАН: СЛАБАЯ, УМЕРЕННАЯ, ОБИЛЬНАЯ

ПРЕПАРАТЫ Б. БРАУН ДЛЯ ЛЕЧЕНИЯ РАН

ПРОНТОСАН, раствор и гель

Раствор и гель на основе полигексанида: оптимальная обработка ран и язв при диабетической стопе

- Готовые формы, прозрачные, без цвета и запаха, на водной основе
- Быстрое и эффективное удаление биопленок из раны
- Оптимальная подготовка раны к заживлению, отличная тканевая переносимость
- Использование при в любой фазе раневого заживления
- Абсорбция раневого запаха
- Использование в течение 2-х месяцев после вскрытия флакона

БРАУНОДИН

Антисептик нового поколения с широким спектром действия на основе комплекса повидон-йод: профессиональный выбор для лечения ран

- Отсутствие резистентности на препарат у возбудителей раневой инфекции от вирусов до простейших!
- Длительное осмотическое действие
- Совместим со всеми видами интерактивных повязок
- Максимальная эффективность через 15 секунд
- Водорастворим, легко смывается и не оставляет следов на белье
- Хорошая совместимость с тканями

B|BRAUN
SHARING EXPERTISE

ООО «Б. Браун Медикал» | www.bbraun.ru
196128, **Санкт-Петербург**, а/я 34, e-mail: office.spb.ru@bbraun.com
Тел.: +7 (812) 320-40-04, факс: +7 (812) 320-50-71

117246, **Москва**, Научный пр-д, д. 17, оф. 10–30.
Тел.: +7 (495) 777-12-72, факс: +7 (495) 745-72-32

www.vk.com/bbraunrussia **www.fb.com/bbraunrussia**

ISBN 978 5 906042 12 5
9 785906 042125